

Nervus femoralis Blockade

Ziel-Nerv:

- Nervus femoralis

Indikationen

- Femurfrakturen, insbesondere auch distal des Schenkelhalses
- Patellafrakturen
- Proximale Tibiafrakturen
- Anlage einer Blutsperre am Oberschenkel

spezielle Komplikationen

- Kompartmentsyndrom im Innervationsgebiet

Allgemeines

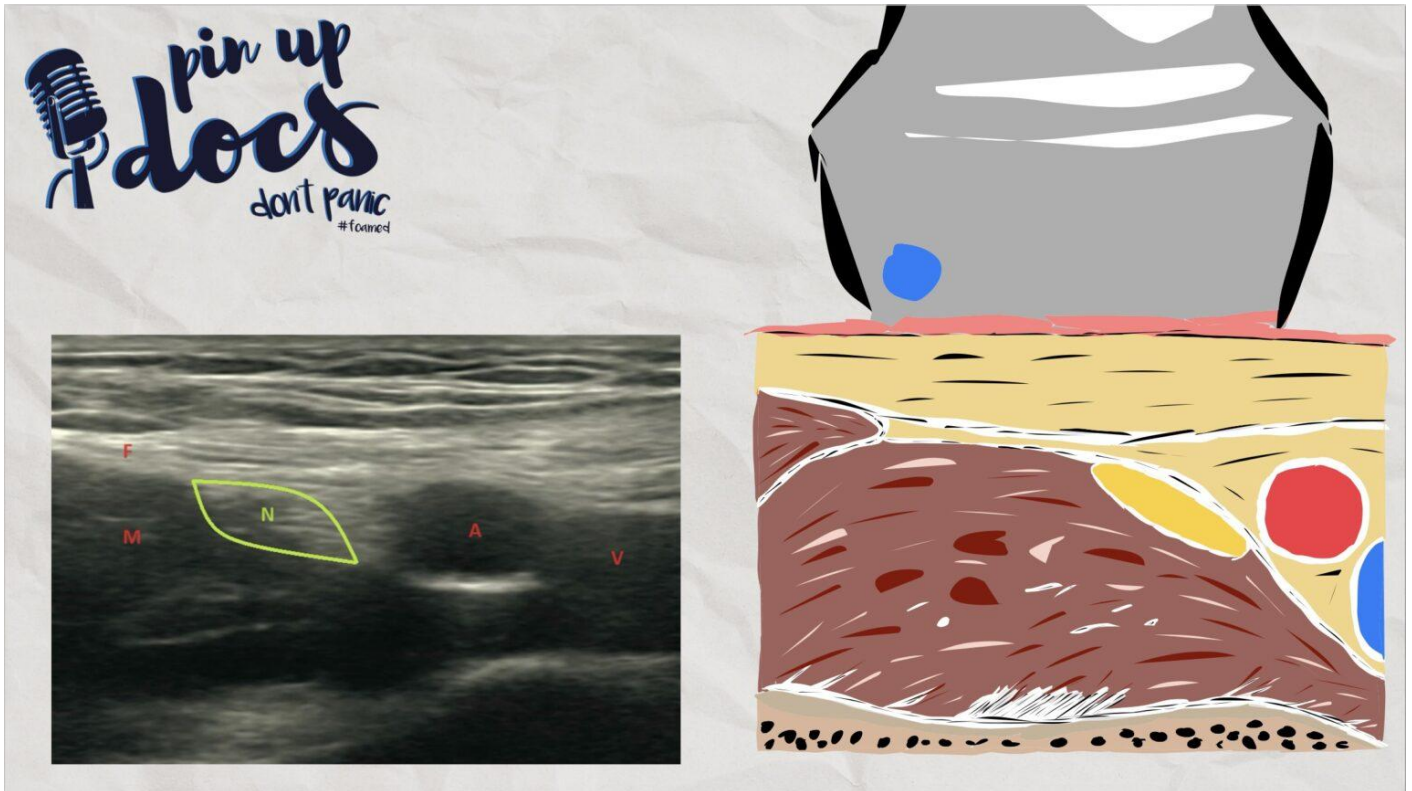
Der N. femoralis bietet eine anatomisch einfach und leicht zu findende Struktur für eine Regionalanästhesie, weshalb seine Blockade sehr gut für Anfänger:innen anwendbar ist. Durch seinen relativ oberflächlichen und geradlinigen Verlauf eignet er sich auch sehr gut zur Anlage von Schmerzkathetern für die postoperative Analgesie.

In der Vergangenheit wurde bei Injektion größerer Mengen Lokalanästhetikums auch von einem 3-in-1-Block gesprochen, in der Annahme, dass sowohl der N. femoralis als auch der N. cutaneus femoris lateralis und der N. obturatorius anästhesiert werden. Letztlich kann bei der Injektion direkt am N. femoralis nur von einer sicheren Betäubung desselben Nerven ausgegangen werden.

Anatomie

Unterhalb des Leistenbandes gliedern sich die Leitungsbahnen von medial nach lateral in die V. femoralis, die A. femoralis und den N. femoralis (IVAN). Daher kann die Lage des Nerven sehr gut anhand der Gefäße bestimmt werden. Er ist durch eine Faszie vom Kompartiment der Gefäße abgetrennt (Lacuna vasorum). Nach dorsal und lateral schließt sich der M. iliopsoas an.

Sonotanatomie



- N: N. femoralis
- A: A. femoralis
- V: V. femoralis
- M: M. iliopsoas
- F: Fascia iliaca

Mögliche Komplikationen:

- Höheres Risiko einer Gefäßpunktion, hier aber gut komprimierbar
 - Dadurch besteht, insbesondere bei Katheteranlage, ein höheres Risiko für eine intravasale Lage

Durchführung

Zum Identifizieren der Zielstruktur sollte man sich an der Lage der Femoralgefäße orientieren. Lateral hiervon verläuft der N. femoralis in der Leiste. Auch wenn er nicht immer einfach von dem umgebenden Bindegewebe abzugrenzen ist, stellt er sich in der Regel als dreieckige oder bohnenförmige Struktur dar. Die Punktion erfolgt von lateral in In-Plane-Technik, und beim Vorschieben der Nadel lassen sich zwei Faszienclicks spüren. Die Nadel wird zuerst, unter ständiger Visualisierung der Nadelspitze in Richtung des lateralen Nervenrandes, vorgeschoben. Nach dem zweiten Faszienclick und bei sicherer Visualisierung der Nadelspitze marginal unterhalb des Nerven kann eine Probeinjektion gemäß Standard erfolgen. Nach Lagebestätigung erfolgt die Gabe von bis zu 10 ml Lokalanästhetikum, wobei ein Auftreiben des Nerven zu sehen ist. Anschließend wird die Nadel oberhalb des Nerven geführt. Sodann erfolgt erneut eine Gabe von bis zu 10 ml Lokalanästhetikum.

Vorteile

- Einfacher Block
- Gut für eine Katheteranlage geeignet

Nachteile

- Motorische Blockade der Knieextensoren und damit eine mögliche erhöhte postoperative Sturzgefahr
- Der Katheter in der Leiste kann die Patient:innen stören

Alternativen

- Eingriffe am Knochen im Bereich des Ober- oder Unterschenkels in alleiniger Regionalanästhesie sind in der Regel nicht möglich
 - Um eine ausreichende Analgesie zu erwirken, kann eine Kombination aus Spinal- und Regionalanästhesie in Erwägung gezogen werden
 - Alternativ auch über eine Kombination aus Allgemein- und Regionalanästhesie
- Bei Operationen am Unterschenkel sind in der Regel eine Kombination aus DIB und N. saphenus Block besser geeignet
- Für die Anästhesie hüftnaher Frakturen ist der PENG-Block oder der FIB in der Regel besser geeignet

Revision #5

Created 2025-09-11 11:11:32 UTC by Andiadmin

Updated 2025-10-26 19:29:33 UTC by Andi