

# Axillärer Plexus

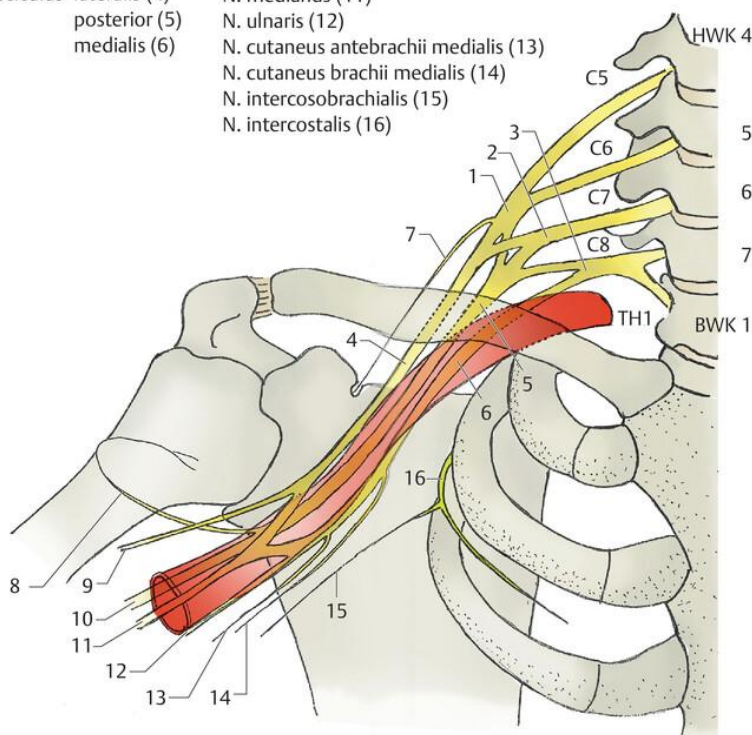
## anatomische Grundlagen

- In der Axilla liegen die Faszikel ihrer Bezeichnung entsprechend medial, lateral und dorsal

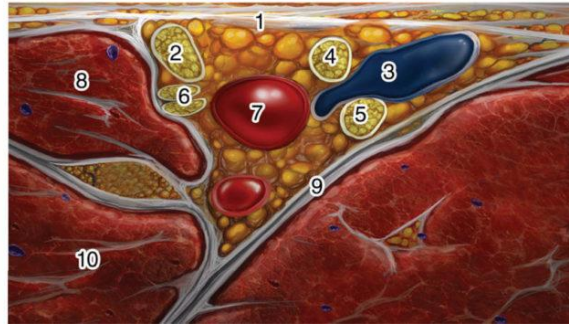
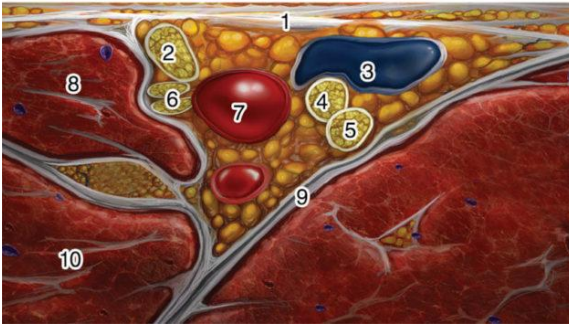
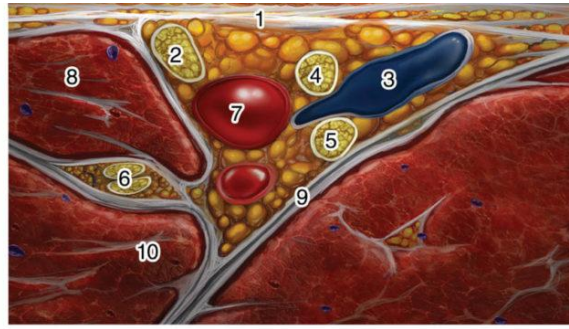
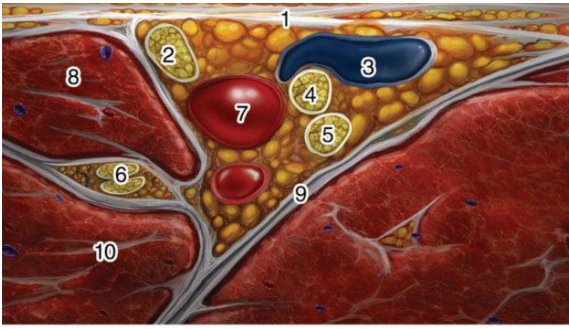
- **medial:** N. ulnaris, N. cutaneus brachii und antebrachii medialis, medialer Teil N.

Truncus superior (1)	N. suprascapularis (7)
medius (2)	N. axillaris (8)
inferior (3)	N. musculocutaneus (9)
Fasciculus lateralis (4)	N. radialis (10)
posterior (5)	N. medianus (11)
medialis (6)	N. ulnaris (12)
	N. cutaneus antebrachii medialis (13)
	N. cutaneus brachii medialis (14)
	N. intercosobrachialis (15)
	N. intercostalis (16)

ng N. Musculocutaneus

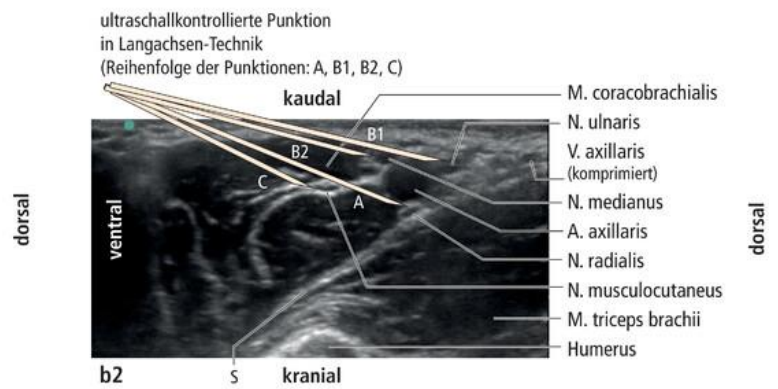
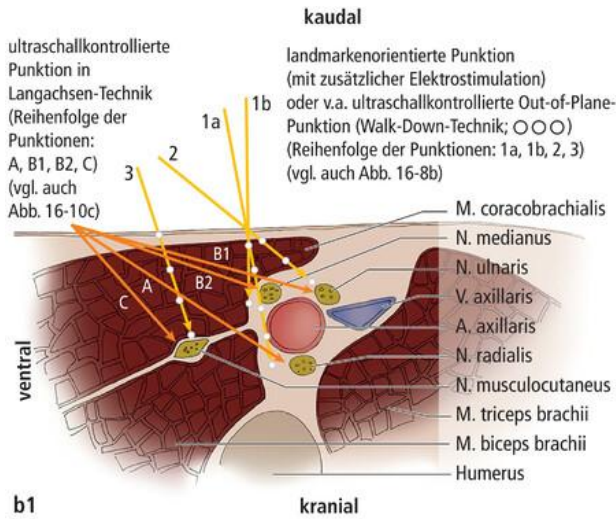


- Nerven enthält dieser Raum auch die Gefäße (A. und V. axillaris). Innerhalb dieser sog. Gefäß-Nerven-Scheide gibt es bindegewebige Septierungen. Diese scheinen aber bei der Mehrheit der Menschen eine gleichmäßige Ausbreitung des Lokalanästhetikums nicht zu verhindern, sodass auch in der axillären Region eine gesamte Blockade des Plexus brachialis durch eine einzige Injektion möglich ist.



- 1 Brachial deep fascia
- 2 Median nerve
- 3 Axillary vein
- 4 Ulnar nerve
- 5 Radial nerve
- 6 Musculocutaneous nerve
- 7 Axillary artery
- 8 Biceps brachialis m.
- 9 Conjoint tendon (of teres major and lat. dorsi mm.)
- 10 Coracobrachialis m.

NYSORA®



# Überprüfung des motorischen Blockadeerfolgs

- Blockade des **N. radialis**: Streckung von Ellenbogen- und Handgelenk sowie der Finger ist nicht mehr möglich („**Fallhand**“)
- Blockade des **N. medianus**: Handbeugung, Pronation und Beugung des Daumens sowie Beugung der Finger 1-3 sind (beim Faustschluss) nicht mehr möglich („**Schwurhand**“)
- Blockade des **N. ulnaris**: Spreizung der Finger und Beugung des 3., 4. und 5. Fingers im Grundgelenk sind nicht mehr möglich
- Blockade des **N. musculocutaneus**: Beugung des Ellenbogengelenks und Supinationsstellung sind nicht mehr möglich

Revision #5

Created 2025-10-21 12:00:56 UTC by Andi

Updated 2025-10-29 19:16:34 UTC by Andiadmin