

# Herz-Kreislauf-Notfälle

- [akutes Koronarsyndrom \(ACS\)](#)
  - [Hochrisiko EKGs](#)

# akutes Koronarsyndrom (ACS)

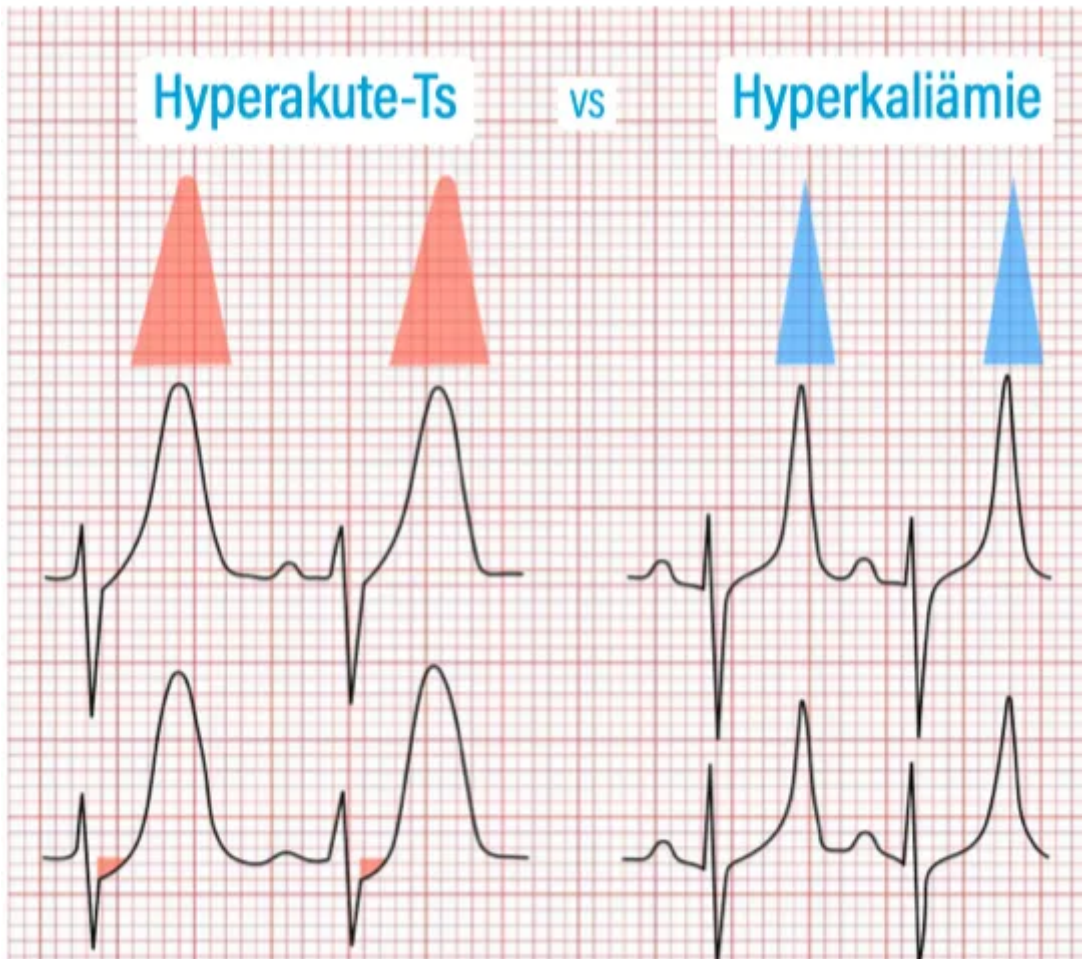
akutes Koronarsyndrom (ACS)

# Hochrisiko EKGs

- „SEMI-STEMI“ (noch nicht signifikante ST-Hebungen)
- [Hyperakute T-Wellen](#)
- [De-Winter-Zeichen](#)
- [Wellens-Zeichen](#)
- [Shark-Fin-Zeichen](#)
- [\(neuer\) Linksschenkelblock](#)
- (neu aufgetretener) Rechtsschenkelblock
- Hoher Lateralinfarkt (ST-Hebungen aVL und V2, evtl. auch ST-Hebung I und ST-Senkung III) auch "South African Flag Sign"
- Aslanger-Zeichen (isolierte ST-Hebung in III, ST-Senkung mindestens einer Ableitung V4-V6 mit positiv / terminal positiver T-Welle), ST-Strecke V1 > V2)
- [„Hauptstamm-EKG“](#)

## Hyperakute T-Wellen

Breite, hohe T-Wellen (teils  $T \geq R$ ), bei akuter Ischämie noch vor den „typischen“ ST-Hebungen. Typische breitbasige Parabel-Form mit teils diskreten ST-Senkungen/-Hebungen. DD Hyperkaliämie (eher spitz/ zeltförmig): Unbedingt rasche BGA!



## Hauptstamm EKG

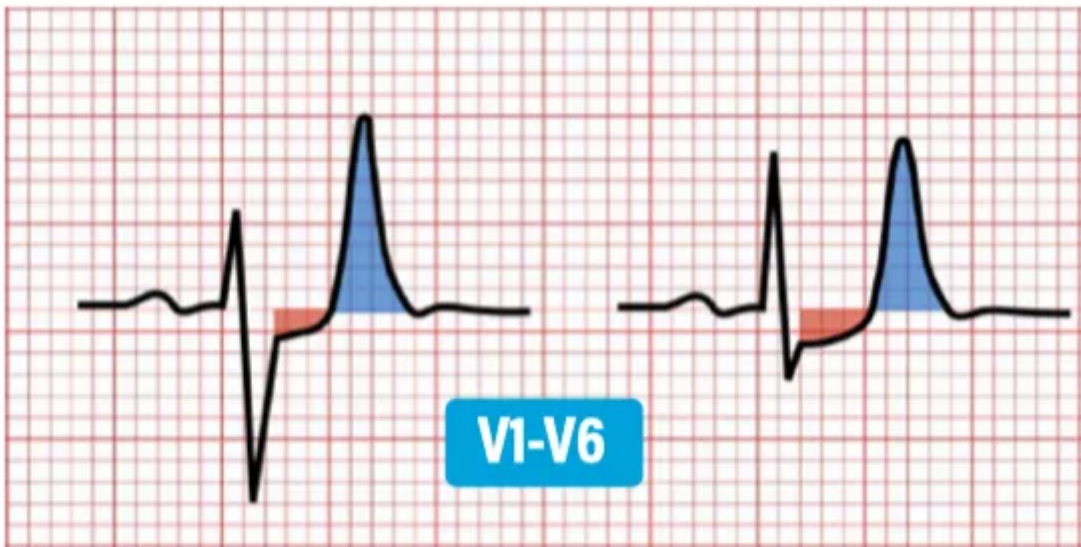
- isolierte ST-Hebung in aVR mit ausgeprägten Senkungen in mind. 6 Ableitungen
- Patientn wirken oft kritisch krank

Kann auch bei schwerer 3-GE-KHK oder als TYP-II-Infarkt bei z.B. Anämie, Sepsis oder akutem Schock auftreten.

## De-Winter Zeichen

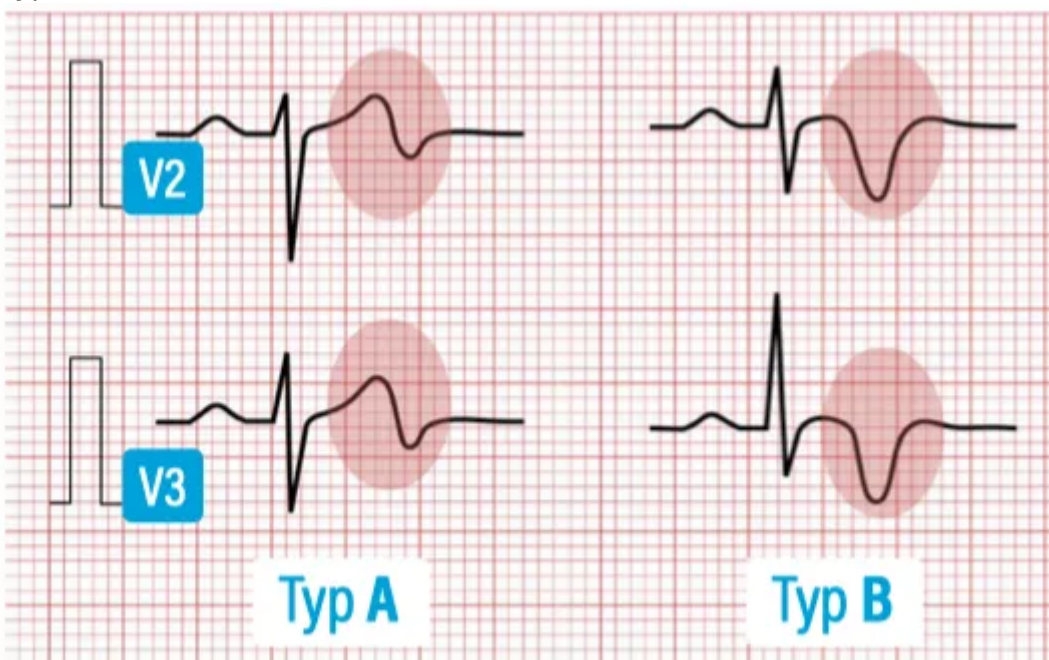
- Prominente T-Wellen V1-V6, ascendierende ST-Senkung  $\geq 1\text{mm}$ .

- kann persistierend oder intermittierend auftreten



## Wellens-Zeichen

- Typ A: Biphasisches T in V2/3
- Typ B: Tief invertiertes T über der Vorderwand



## Shark-Fin-Zeichen

- Verschmelzung von QRS und ST bei massiver ST-Hebung

# Linksschenkelblock - Sgarbossa-Kriterien

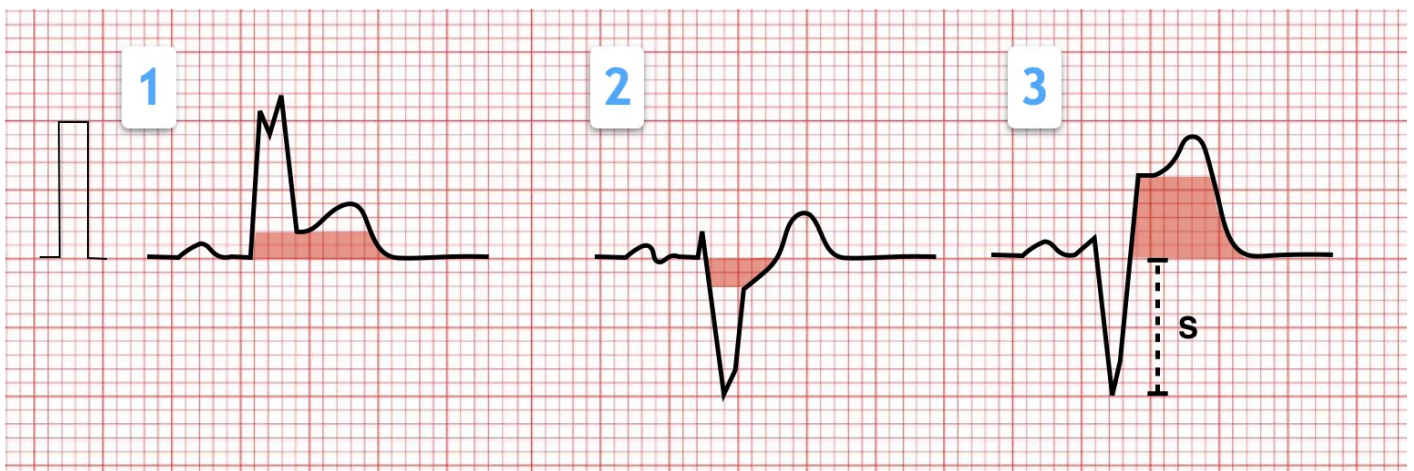
## Vorraussetzung

- Neuer Linksschenkelblock (bei bekanntem Vor-EKG)
- Veränderte Morphologie bei bekanntem Block (vgl. Vor-EKG)
- Linksschenkelblock mit positivem Sgarbossa-Kriterium

## Sgarbossa-Kriterien

- Konkordante ST-Hebung  $\geq 1\text{mm}$  in beliebiger Ableitung
- Konkordante ST-Senkung  $\geq 1\text{mm}$  in V1-V3
- Diskordante ST-Hebung  $\geq 1\text{mm}$  (mind. 25% der S-Zacke)

Auch beim Schrittmacher-EKG mit LSB-Morphologie können die Sgarbossa-Kriterien evtl. hilfreich sein, hier gilt Kriterium 2 jedoch für V1-V6.

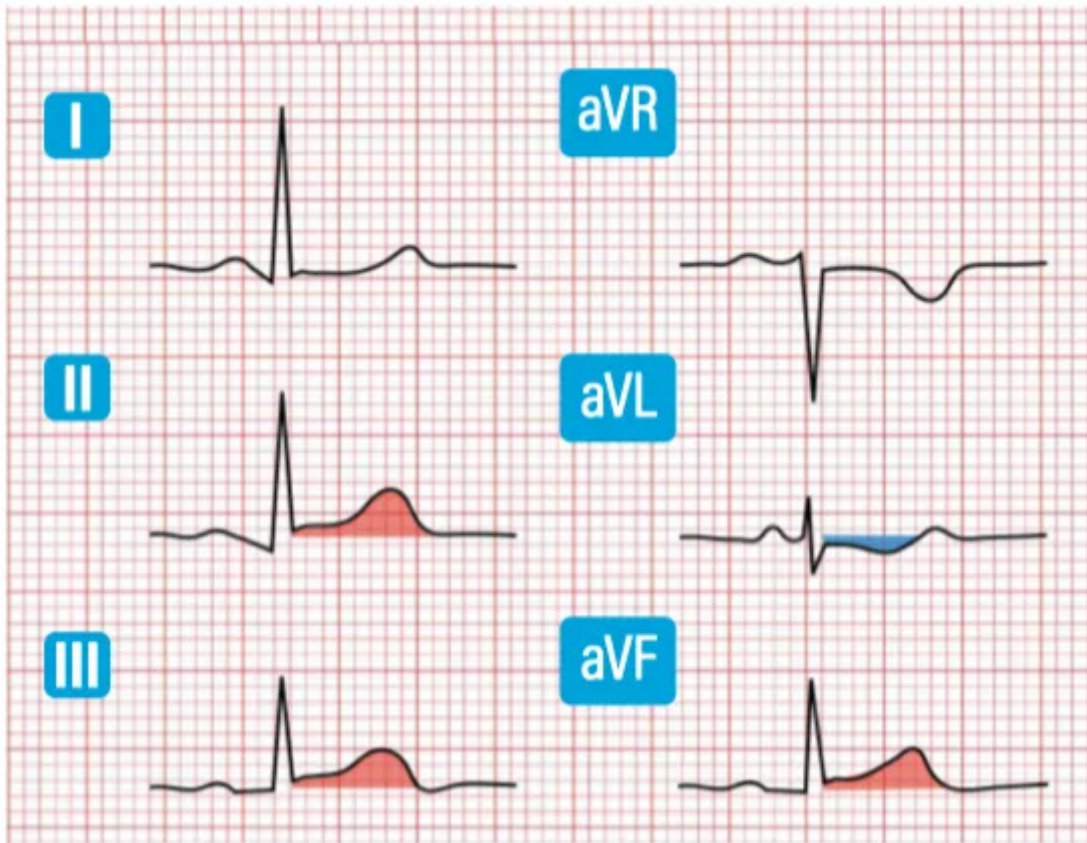


## Rechtsschenkelblock

- Rechtsschenkelblock mit Hebung --> normaler Rechtsschenkelblock hebt nicht

## Semi-STEMI

- Diskrete, (noch) nicht signifikante ST-Hebungen mit kontralateralen ST-Senkungen bei typischer Klinik.



Quellen: <https://www.nofallguru.de/leitsymptome/skills/ekg#hochrisiko>